

# KLEINTIERMEDIZIN

NR. 4 JULI|AUGUST 2019

## SCHWERPUNKT ANÄSTHESIE

- 160 ■ Alef: Anästhesie in der Gynäkologie
- 168 ■ Dörfelt: Tramadol – ein neues Schmerzmittel?

## BILDUNG & WISSEN

- 172 ■ Höhle: Möglichkeiten und Grenzen bei der Behandlung beim Zwergchamäleon *Bradypodion thamnobates*
- 179 ■ Pichler: Odontogene Knochenzysten als Folge einer Zahnretention

## BERICHTE & ANALYSEN

- 182 ■ Groß und Stegen: Chirurgische Resektion eines invasiven Weichteilsarkoms mit Rekonstruktion der Thoraxwand bei einem Hund – Fallbericht
- 188 ■ Zietek: Kongenitale Hypothyreose – Fallbericht
- 194 ■ Heinrich, Günther, Miklis und Münch: Calvarium Hyperostose Syndrom und Hypertrophe Osteodystrophie – Fallbericht bei einer jungen Australian Shepherd Hündin

## WIE MACHE ICH WAS?

- 197 ■ Urban, Weber, Hortmann und Proksch: Wie macht man eigentlich eine Zystozentese – eine praktische Anleitung

## TIERMEDIZIN IM WANDEL

- 201 ■ Jahrgang 1935 – aber nicht von gestern: Dr. Erika Feil

**172**

*Der Artikel beschäftigt sich mit den Grenzen und Möglichkeiten bei der Behandlung der Zwergchamäleon-Art *Bradypodion thamnobates*.*

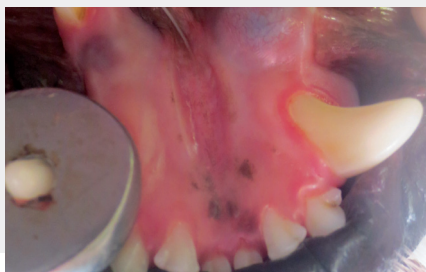

## RUBRIKEN

202  LITERATUR & MEINUNG

205  UNTERNEHMEN & PRODUKTE

209  IMPRESSUM

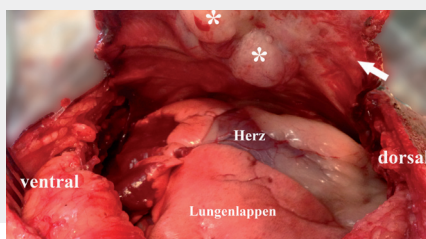


### 179

*Viele Zahnerkrankungen können durch Früherkennung schnell versorgt und dadurch eventuelle Spätschäden verhindert werden. Der vorliegende Fall soll auch auf die Notwendigkeit der regelmäßigen Zahnkontrollen bei jungen Hunden hinweisen.*

### 182

*Tumoren der Brustwand kommen beim Hund selten vor und sind fast immer maligne. Der vorliegende Fall beschreibt die Rekonstruktion der Thoraxwand bei einer neun Jahre alten Beagle-Hündin.*

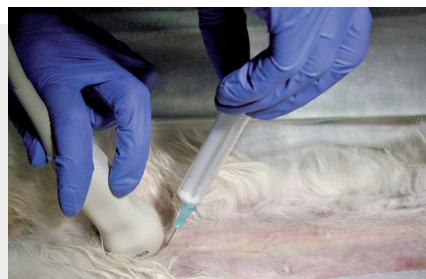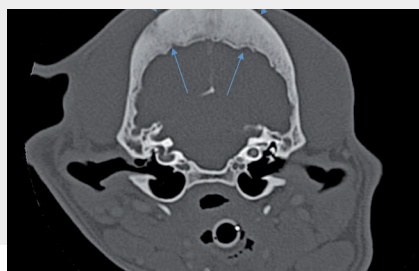


### 188

*Eine kongenitale Hypothyreose ist eine sehr seltene Erkrankung beim Hund. Eine rechtzeitige Diagnose und Therapie kann zu einer normalen Entwicklung des Welpen verhelfen.*

### 194

*Das Calvarium Hyperostose Syndrom (CHS) ist eine seltene, proliferative, nicht neoplastische Erkrankung der platten Knochen des Schädels. Dieser Fallbericht ist die erste Beschreibung von CHS bei einem Australian Shepherd.*



### 197

*Die Zystozente stellt eine sichere und einfache Technik zur sterilen Harngewinnung in der Tiermedizin dar. Dieser Bericht erläutert die Indikationen, Kontraindikationen sowie wie Durchführung der Zystozentese.*